

# 日本血液学会

## 第169回例会プログラム

例 会 長 NTT 東日本関東病院 白杵 憲祐  
期 日 2013年2月2日(土) 9:00～16:50  
会 場 NTT 東日本関東病院 4階 カンファレンスルーム

### ★演者の方に

- 1) 一演題あたり10分(発表7分+討論3分)です。
- 2) 次演者は演説時間の10分前までに次演者席にお着きください。
- 3) 筆頭演者は日本血液学会会員に限ります。(当該年度の会費納入者であることを要します。) 共同発表者は、非会員でも差し支えありません。新研修医制度における初期研修医・非MDの大学院生・学部学生・留学生在が筆頭演者の場合は、非会員での演題登録が可能です。ただし、入会免除申請書(Microsoft Word形式でダウンロード)の提出をお願いいたします(詳細はホームページでご確認ください)。

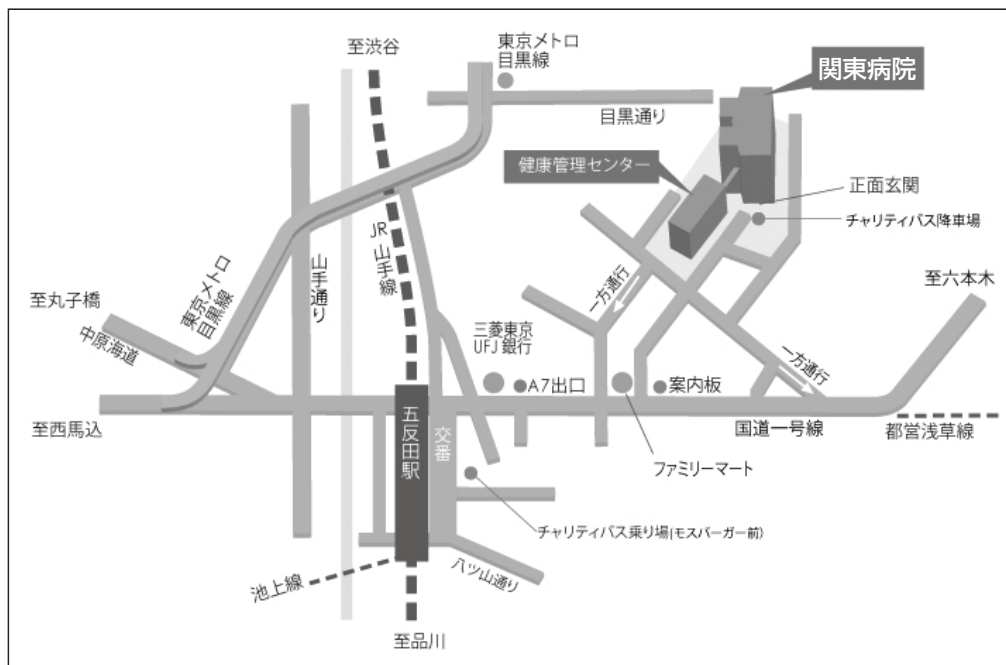
### ★パソコン発表について

詳細は学会ホームページの「例会パソコン発表要項」をご覧ください。  
不明な点は、学会事務局までお問い合わせください。

### 日本血液学会事務局

〒113-0033 文京区本郷3-28-8 日内会館8階  
TEL: 03-5844-2065 FAX: 03-5844-2066  
E-mail: [tokyo-office@jshem.or.jp](mailto:tokyo-office@jshem.or.jp)  
学会ホームページ: <http://www.jshem.or.jp/>

### 会場ご案内図



---

■ 9:00 ~ 9:05 開会挨拶 (例会長)

---

■ 9:05 ~ 9:55 座長：塚田 信 弘 (日本赤十字社医療センター 血液内科)

---

**1 Imatinib 治療を長期中断している慢性骨髄性白血病慢性期 2 症例**

(青梅市立総合病院 血液内科)

○服 部 圭一朗, 上 田 実佳子, 石 田 信 也,  
熊 谷 隆 志

**2 低用量イマチニブおよびニロチニブにて長期コントロール可能な初発進行期慢性骨髄性白血病の 1 例**

(東京慈恵会医科大学附属第三病院 腫瘍・血液内科)

○川 島 雅 晴, 武 井 豊, 山 口 祐 子,  
南 次 郎, 大 場 理 恵, 土 橋 史 明,  
溝呂木 ふ み, 薄 井 紀 子

**3 初診時 BCR-ABL 好中球 FISH 陽性の Ph 染色体陽性 ALL2 症例の検討**

(獨協医科大学 内科学 (血液))

○永 澤 英 子, 鵜 田 勝 哉, 高 橋 渉,  
新 井 ほのか, 半 田 智 幸, 仲 村 祐 子,  
中 村 由 香, 中 村 幸 嗣, 佐 々 木 光,  
三 谷 絹 子

**4 ダサチニブにより寛解を得た Ph 陽性 AML with cup-like nuclei (AML-CN)**

(聖マリアンナ医科大学 血液・腫瘍内科)

○金 野 由 佳, 酒 井 広 隆, 佐 藤 和 之,  
横 井 聡, 渡 邊 真 威, 西 尾 有 司,  
齋 藤 輔, 小 杉 成 樹, 鈴 木 義 則,  
加 藤 雅 之, 磯 部 泰 司, 井 上 靖 之,  
高 橋 正 知, 三 浦 偉 久 男

**5 細胞内封入体をもつ double minutes 染色体異常を伴う慢性骨髄単球性白血病の 1 例**

(日本赤十字社医療センター 血液内科)

○宮 崎 寛 至, 阿 部 有, 関 根 理 恵 子,  
中 川 靖 章, 塚 田 信 弘, 鈴 木 憲 史

## 6 血小板増加を伴う鉄芽球性貧血 (RARS-T) の 1 例

(武蔵野赤十字病院 血液内科)

○安田 峻一郎, 大木 学, 高野 弥奈,  
加藤 淳

(武蔵野赤十字病院 総合診療科)

原田 介斗

## 7 ATG 療法後に EBV-B-LPD を発症し rituximab が奏効した再生不良性貧血の 1 例

(東京慈恵会医科大学 腫瘍・血液内科)

○真島 清実, 横山 洋紀, 矢野 真吾,  
島田 貴, 土橋 史明, 矢萩 裕一,  
杉山 勝紀, 小笠原 洋治, 高原 忍,  
齋藤 健, 笠間 絹代, 神山 祐太郎,  
勝部 敦史, 鈴木 一史, 乾 由美子,  
薄井 紀子, 相羽 恵介

## 8 エクリズマブにより安全に出産した発作性夜間ヘモグロビン尿症例

(NTT 東日本関東病院 血液内科)

○舟橋 弥生, 木田 理子, 斎賀 真言,  
猪原 千春, 森岡 健彦, 半下石 明,  
白杵 憲祐

(日本経済新聞社 保健センター)

浦部 晶夫

## 9 出産を機に Coombs 陰性 AIHA と血球貪食を伴う赤芽球癆をきたした Sjögren 症候群の 1 例

(聖路加国際病院 血液内科)

○小丸 陽平, 小野木 さちえ, 北田 彩子,  
馬場 洋行, 島村 勇人, 小山田 亮祐,  
樋口 敬和, 岡田 定

(聖路加国際病院 アレルギー膠原病科)

土師 陽一郎, 岡田 正人

(自治医科大学 地域医療学センター)

亀崎 豊実

## 10 Myeloid sarcoma (MS) を伴った CD25・FLT3-ITD 陽性 AML の 1 例

(千葉大学医学部附属病院 血液内科)

○一色 佑介, 大和田 千桂子, 清水 亮,  
東ヶ崎 絵美, 長谷川 渚, 山崎 敦子,  
杉田 泰雅, 川口 岳晴, 塚本 祥吉,  
竹田 勇輔, 武内 正博, 堺田 恵美子,  
横手 幸太郎, 中世古 知昭

(千葉大学医学部附属病院 輸血部)

酒井 紫緒, 清水 直美, 井関 徹

## 11 悪性リンパ腫様病態で発症した myeloid/NK precursor cell leukemia の 1 例

(昭和大学医学部 内科学講座血液内科学部門)

○森 啓, 有泉 裕嗣, 中嶋 秀人詞,  
前田 崇, 柳沢 孝次, 齋藤 文護,  
原田 浩史, 中牧 剛, 友安 茂

---

■ 10:55 ~ 11:45 高橋 強志 (三井記念病院 血液内科)

---

## 12 抗 CCR4 抗体投与により寛解期で非血縁者間骨髄移植が可能であった ATL 急性型

(横浜市立大学附属市民総合医療センター 血液内科)

○鈴木 泰生, 本橋 賢治, 岸本 久美子,  
沼田 歩, 中嶋 ゆき, 立花 崇孝,  
桑原 英幸, 田中正嗣, 藤澤 信

(横浜市立大学大学院医学研究科 病態・免疫制御内科学)

石ヶ坪 良明

## 13 Mogamulizumab にて完全寛解に至った化学療法抵抗性急性型 ATL 症例

(東京大学医科学研究所附属病院 血液腫瘍内科)

○城 憲秀, 大野 伸広, 佐藤 広太,  
小林 真之, 湯地 晃一郎, 内丸 薫,  
東條 有伸

**14 HTLV-1 関連脊髄症 (HAM) に成人 T 細胞性白血病リンパ腫 (ATLL) を合併した 1 例**

(三井記念病院 血液内科)

○中 永 寛, 菊 池 裕 二, 吉 見 真 弓,  
高 橋 強 志

**15 再発時に高エリスロポエチン血症を伴う多血症を認めた急性混合性白血病**

(独立行政法人国立病院機構東京医療センター 血液内科)

○久保田 怜 美, 米 田 美 栄, 山 本 隆 介,  
細 田 亮, 大 橋 晃 太, 籠 尾 壽 哉,  
横 山 明 弘, 矢 野 尊 啓, 上 野 博 則,  
朴 載 源

**16 腎不全, 白血球増多で発症した G-CSF 産生多発性骨髄腫の 1 例**

(横浜南共済病院 血液内科)

○吉 富 誠 弘, 田 近 賢 二, 了 徳 寺 剛,  
五 味 聖 二

---

■ 11:45 ~ 12:45 得 平 道 英 (埼玉医科大学総合医療センター 血液内科)

---

**17 ATRA 投与中に重度の口内炎と消化管の多発潰瘍を生じ穿孔した APL の 1 例**

(千葉大学医学部附属病院 血液内科)

○木 村 賢 司, 武 内 正 博, 長 谷 川 渚,  
東ヶ崎 絵 美, 清 水 亮, 杉 田 泰 雅,  
山 崎 敦 子, 川 口 岳 晴, 塚 本 祥 吉,  
竹 田 勇 輔, 大和田 千桂子, 堺 田 恵美子,  
中世古 知 昭

(千葉大学医学部附属病院 輸血部)

酒 井 紫 緒, 清 水 直 美, 井 関 徹

**18 急性骨髄性白血病の寛解導入療法中に半身麻痺で発症した中枢神経系アスペルギルス症**

(埼玉医科大学総合医療センター 血液内科)

○増 田 有 香, 多 林 孝 之, 古 谷 真由美,  
富 川 武 樹, 根 本 朋 恵, 佐 川 森 彦,  
渡 部 玲 子, 得 平 道 英, 森 茂 久,

木 崎 昌 弘

**19 化学療法後、敗血症から骨髄壊死、脂肪塞栓症を合併し死亡した ALL**

(長野赤十字病院 血液内科)

○武 田 航, 住 昌 彦, 桐 原 健 彦,  
佐 藤 慶 二 郎, 藤 川 祐 子, 清 水 郁 夫,  
植 木 俊 充, 廣 島 由 紀, 上 野 真 由 美,  
市 川 直 明, 小 林 光

**20 びまん性大細胞型 B 細胞リンパ腫に伴う免疫性血小板減少症に対する eltrombopag の有効性**

(さいたま赤十字病院 血液内科)

○小 宮 佑 介, 佐 藤 博 之, 星 野 茂

**21 腸閉塞術後に発症したインヒビター陽性後天性血友病 A の症例**

(長崎県島原病院 血液内科)

○小 川 大 輔, 對 島 秀 樹, 宮 崎 泰 司

**22 慢性骨髄性白血病にフィブリノゲン異常症を合併した 1 例**

(長野赤十字病院 血液内科)

○桐 原 健 彦, 植 木 俊 充, 武 田 航,  
佐 藤 慶 二 郎, 清 水 郁 夫, 廣 島 由 紀,  
住 昌 彦, 上 野 真 由 美, 市 川 直 明,  
小 林 光

(信州大学医学部保健学科 検査技術科学専攻)

奥 村 伸 生

---

■ 12:45 ~ 13:45 昼食

---

---

■ 13:45 ~ 14:45 石 川 真 穂 (埼玉医科大学国際医療センター 造血管腫瘍科)

---

**23 非血縁者間同種骨髄移植後に発症した Guillain-Barre 症候群の 1 例**

(静岡県立静岡がんセンター 血液・幹細胞移植科)

○岡 村 郁 恵, 小 倉 和 外, 池 田 宇 次,  
福 田 博 之

**24 Lenalidomide 投与中に複雑染色体異常出現し PAD 療法が奏効した多発性骨髄腫の 1 例**

(東海大学医学部附属八王子病院 臨床研修部)

○十 河 泰 之

(東海大学医学部 血液・腫瘍内科)

青 山 泰 之, 天 木 惇

(東海大学医学部附属八王子病院 血液内科)

豊 崎 誠 子, 窪 田 信 行, 村 瀬 忠

**25 Bortezomib 投与により PRES を発症したと考えられた多発性骨髄腫の 1 例**

(がん・感染症センター都立駒込病院 血液内科)

○高 雄 暁 成, 押 川 学, 池 川 俊 太 郎,

吉 岡 康 介, 森 甚 一, 安 永 愛,

梅 澤 佳 央, 小 林 武, 土 岐 典 子,

垣 花 和 彦, 大 橋 一 輝, 坂 巻 壽

**26 Vorinostat が有効であったと考えられた中枢神経浸潤を伴った原発性皮膚 T 細胞リンパ腫の 1 例**

(東京都済生会中央病院 臨床研修室)

○伊 藤 勇 太

(東京都済生会中央病院 血液・腫瘍・感染症内科)

平 尾 磨 樹, 油 田 さ や 子, 塚 田 唯 子,

菊 池 隆 秀, 渡 辺 健 太 郎

(東京都済生会中央病院 病理診断科)

加 藤 優 子, 向 井 清

**27 顕微鏡的多発血管炎の経過中に脊髄原発非ホジキンリンパ腫を発症した 1 例**

(河北総合病院 内科)

○赤 澤 陽 一, 青 木 尚 子, 平 野 紗 智 子,

岡 井 隆 広, 浅 妻 直 樹

**28 2-CDA 投与にて視床下部病変の縮小と中枢性尿崩症の改善が得られた成人発症ランゲルハンス細胞組織球症の 1 例**

(埼玉医科大学国際医療センター 造血器腫瘍科)

○田 苗 健, 岡 村 大 輔, 石 川 真 穂,  
前 田 智 也, 郡 美 佳, 高 橋 直 樹,  
川 井 信 孝, 新 津 望, 松 田 晃,  
別 所 正 美, 鈴 木 智 成

(埼玉医科大学 内分泌・糖尿病内科)

皆 川 晃 伸

---

■ 14:45 ~ 15:55 八 田 善 弘 (日本大学医学部 血液膠原病内科)

---

**29 再々発後に GCD (gemcitabine, carboplain, dexamethazone) 療法が有効だ**

(日本大学医学部 血液膠原病内科)

○阪 上 雅 史, 北 條 敦 子, 木 曾 里 美,  
栗 田 大 輔, 平 林 幸 生, 八 田 善 弘,  
堀 越 昶, 竹 内 仁

**30 片麻痺にて発症しランダム皮膚生検にて診断し得た血管内大細胞 B 細胞リンパ腫**

(自治医科大学附属さいたま医療センター 血液科)

○宮 澤 晴 久, 町 島 智 人, 菊 地 美 里,  
和 田 英 則, 山 崎 諒 子, 河 村 浩 二,  
蘆 澤 正 弘, 賀 古 真 一, 諫 田 淳 也,  
西 田 淳 二, 神 田 善 伸

(自治医科大学附属さいたま医療センター 総合診療科)

渡 辺 珠 美, 黒 田 仁, 菅 原 育

**31 多発性骨髄腫の経過中に EB ウイルス関連悪性リンパ腫による血球貪食症候群を発症した 1 症例**

(東京女子医科大学附属八千代医療センター 血液・腫瘍内科)

○浅 野 千 尋, 石 森 紀 子, 児 玉 聖 子,  
増 田 道 彦



### 32 血球貪食症候群を伴う不明熱として発症した ALK 陽性大型 B 細胞性リンパ腫

(山梨大学医学部 血液・腫瘍内科)

○川島一郎, 末木侑希, 山本健夫,  
濱中聡至, 野崎由美, 中嶋圭,  
三森徹, 桐戸敬太

### 33 多発肺結節を呈したリンパ球豊富型古典的ホジキンリンパ腫の 1 例

(東京大学医学部附属病院 血液・腫瘍内科)

○本田晃, 中村文彦, 細井雅孝,  
吉識由実子, 市川幹, 黒川峰夫

### 34 末梢血及び骨髄における著明な多クローン性の plasmacytosis を伴った B 細胞性リンパ腫の 1 例

(防衛医科大学校病院 血液内科)

○前川隆彰, 加藤章一郎, 彦田玲奈,  
山村武司, 渡邊純一, 小林彩香,  
小林真一, 木村文彦

(防衛医科大学校病院 病態病理学講座)

宮居弘輔, 島崎英幸

### 35 僧帽筋原発 double hit lymphoma の 1 例

(製鉄記念室蘭病院 消化器内科・血液腫瘍内科)

○吉田正宏, 黒田裕行, 山田充子,  
安部智之, 櫻井環, 藤井重之,  
前田征洋

(製鉄記念室蘭病院 病理臨床検査室)

藤田美惺

(札幌医科大学医学部 第4内科)

在原洋平, 定免渉, 平子匡,  
小野薫, 高田弘一

**36 膀胱原発びまん性大細胞型 B 細胞リンパ腫の 1 例**

(JR 東京総合病院 血液・腫瘍内科)

○竹林 ちあき, 奥田 慎也, 小林 一彦,  
杉本 耕一

**37 胸膜で髄外造血を認めた Follicular Lymphoma の 1 例**

(国立病院機構災害医療センター 血液内科)

○萩野 剛史, 能登 俊, 関口 直宏,  
竹迫 直樹

(国立病院機構災害医療センター 臨床検査科)

山田 和昭

**38 リツキシマブ単剤療法後 7 年 6 か月寛解を維持しパンケーキの窒息事故により 91 歳で死亡した濾胞性リンパ腫**

(東京都保健医療公社豊島病院 血液内科)

○谷川 宗

(東京都保健医療公社豊島病院 耳鼻咽喉科)

志和 成紀

(東京都保健医療公社豊島病院 診療放射線科)

岡田 洋一

(東京都保健医療公社豊島病院 検査科)

鄭 子文

**39 リツキサンおよび CHOP 療法が奏効した生体腎移植後の CD20 陽性末梢性 T 細胞リンパ腫**

(慶応義塾大学医学部 血液内科)

○相馬 俊介, 石澤 丈, 清水 隆之,  
外山高朗, 菊池 拓, 小橋 澄子,  
森 毅彦, 宮川 義隆, 岡本 真一郎

(慶応義塾大学医学部 中央検査科)

三橋 雄之

(慶応義塾大学医学部 病理)

真 杉 洋 平, 林 雄 一 郎

(慶応義塾大学医学部 皮膚科)

伊 藤 可 寛, 森 真 理 子

(慶応義塾大学医学部 泌尿器科)

香 野 日 高, 服 部 盛 也, 寺 西 悠

#### 40 関節リウマチに対する MTX 療法中に発症した血管内大細胞型 B 細胞性リンパ腫

(自治医科大学附属病院 血液科)

○皆 方 大 佑, 森 政 樹, 藤 原 慎一郎,

大 嶺 謙, 多々良 礼 音, 鈴 木 隆 浩,

永 井 正, 室 井 一 男, 小 澤 敬 也

---

■ 16:45 ~ 16:50 閉会挨拶 (例会長)

---